姓　名：
性　別：
病歷號：
年　齡：

國防醫學院三軍總醫院

創傷小組啟動紀錄單

	軍人健保		自　費
	軍人療護		兵　役
	軍　眷		其　他
	一般健保		

急診外科主治醫師啟動 Trauma team

啟動參考標準：（請啟動人員填寫）

☐意識不清或 GCS≦13
☐收縮壓< 90mmHg
☐高處墜落（> 6m or > 2F）
☐頭或軀幹槍傷
☐嚴重骨盆骨折
☐多重部位之外傷
☐其他：依急診外科主治醫師專業判斷

（請啟動人員填寫）

啟動時間：

西元_____年___月___日____時____分

啟動人員：

急診外科醫師_____

Trauma 值班主治醫師 抵達時間：西元_____年___月___日____時____分　簽名：_____

小組成員	抵達時間	簽到	照會	抵達時間	簽到
CS			RAD		
CVS			ORT		
GS			ANE		
GU			其他_____		
NS			其他_____		

Trauma 機轉

Traffic accident						Other Injury Mechanism
我方（傷患）	○Car ○Bus ○Truck			○Motorcycle ○Bicycle		☐ Fall ___meters/floor
	○駕駛	○前座	○後座	○騎士	○乘客	☐ Blunt
	○安全帶 ○安全氣囊 ○無			○安全帽 ○無	○Pedestrian	☐ Stab
對方	○Car ○Motorcycle ○Bicycle ○Pedestrian ○Bus ○Truck ○Train ○Other vehicle _____ ○Others: ☐道路公共設施 ☐自己翻車 ☐動物 ☐_____					☐ Gun shot ☐ Crush ☐ Assault ☐ Burn/electric ☐ Hypothermia

姓　名：
性　別：
病歷號：
年　齡：

國防醫學院三軍總醫院

創傷小組啟動紀錄單

	軍人健保		自　費
	軍人療護		兵　役
	軍　眷		其　他
	一般健保		

Initial Assessment

Airway

◯Patent ◯Obstructed ◯Intubated

C-spine protection: ◯yes ◯no

Disability

GCS: E__ V__ M__ Total___

Pupil: ◯Isocoric ◯Anisocoric

Size: (___/___) mm; L/R: (__/__)

Breathing

Chest wall: ◯Symmetrical ◯Asymmetrical

Trachea midline shift: ◯yes ◯no

Breath Sounds:

◯Clear ☐ right ☐ left

◯Decreased ☐ right ☐ left

◯Absent ☐ right ☐ left

Subcutaneous emphysema:

☐nil ☐right ☐left

Area of Injury

Codes: A=Abrasion B=Burn

C=Contusion D=Deformity

E=Ecchymosis F=Fracture

H=Hematoma L=Laceration

S=Swelling P=Penetrating Wound

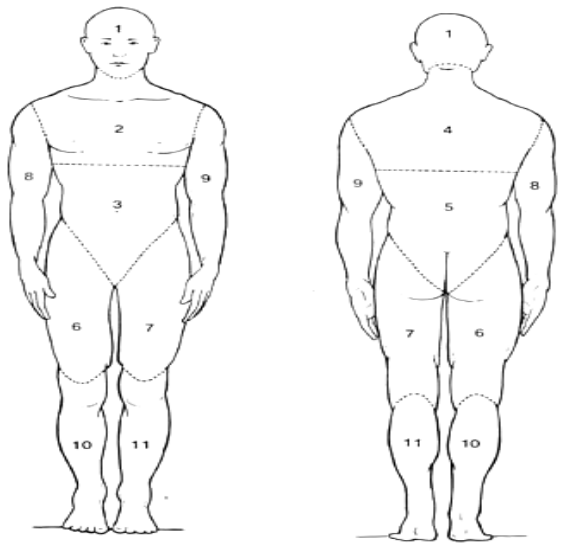

Circulation

T____ P____ R____ BP_____/_____mmHg

Palpable pulse：☐ carotid ☐ femoral

Heart sound：

◯audible –

◯regular ◯irregular

◯absent

Jugular Vein Distension：◯yes ◯no

Skin temperature：◯warm ◯cold ◯hot

Tubes insertion

Tube	Time	Tube	Time
Endo		NG/OG	
Central line		Foley	
Chest tube		Initial amount	Set time
	Right	ml	
	Left	ml	

Final deposition

☐Admission to _____

☐Operation ☐TAE

☐AAD ☐Expired

Final Impression:

Trauma team 終止時間：西元_____年___月___日____時____分　值班主治醫師：_____

姓　名：
性　別：
病歷號：
年　齡：

國防醫學院三軍總醫院

創傷小組啟動紀錄單

	軍人健保		自　費
	軍人療護		兵　役
	軍　眷		其　他
	一般健保		

外傷超音波檢查報告

(Focused Assessment by Sonography for Trauma, **F.A.S.T.**)

檢查報告：**(請放射科人員填寫，圖片請粘貼於背面)**

【RUQ】

- Ascites in Morrison pouch:
  ☐ no ☐ yes _____
- Pleural fluid:
  ☐ no ☐ yes _____

_____

_____

_____

【Subxiphoid】

- Pericardial fluid:
  ☐ no ☐ yes _____

_____

_____

_____

【LUQ】

- Ascites in splenorenal space:
  ☐ no ☐ yes _____
- Pleural fluid:
  ☐ no ☐ yes _____

_____

_____

_____

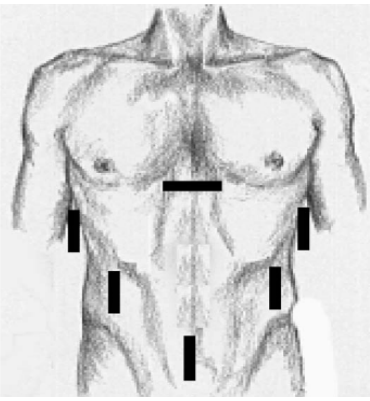

【Right Flank】

- Ascites in paracolic gutter:
  ☐ no ☐ yes _____

_____

_____

【Left Flank】

- Ascites in paracolic gutter:
  ☐ no ☐ yes _____

_____

_____

【Suprapubic】

- Ascites:
  ☐ no ☐ yes _____

_____

_____

【其他發現】

_____

_____

☐ No overt evidence of detectable intraperitoneal fluid, suggest correlation with clinical conditions or CT scans if clinically indicated.

☐ Intraperitoneal fluid is identified, suggest further evaluation with CT scan.

醫師： _____

時間：西元 _____年____月____日____時____分

姓　名：
性　別：
病歷號：
年　齡：

國防醫學院三軍總醫院

創傷小組會診紀錄單

	軍人健保		自　費
	軍人療護		兵　役
	軍　眷		其　他
	一般健保		

第_____頁

_____科

會診意見：

醫師： _____

時間：西元_____年____月____日____時____分